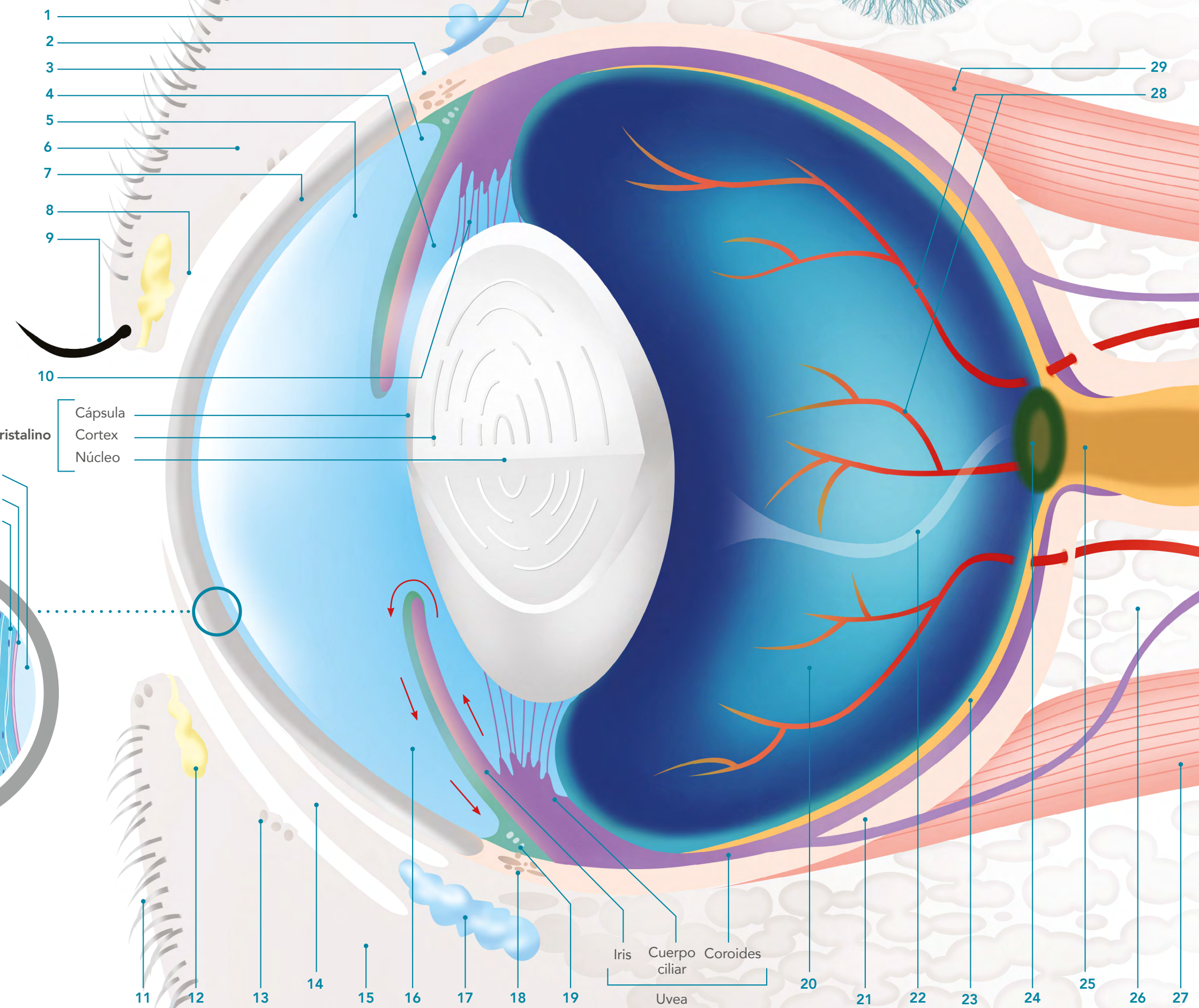
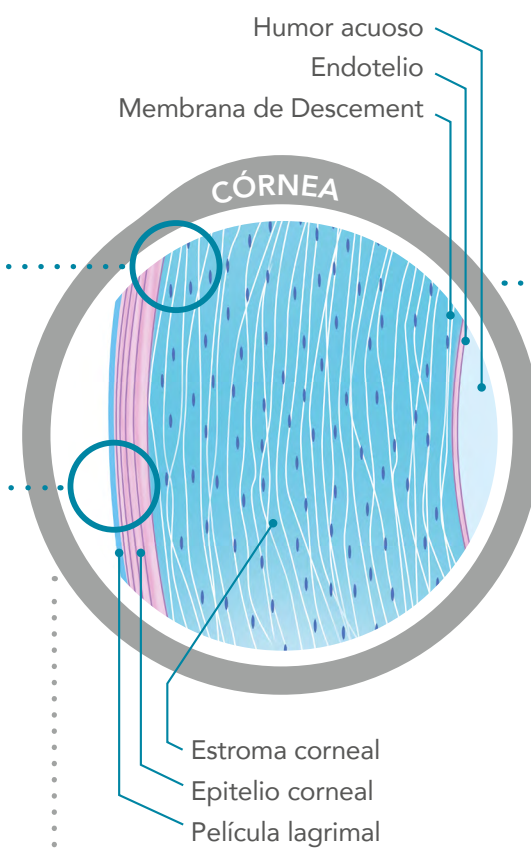
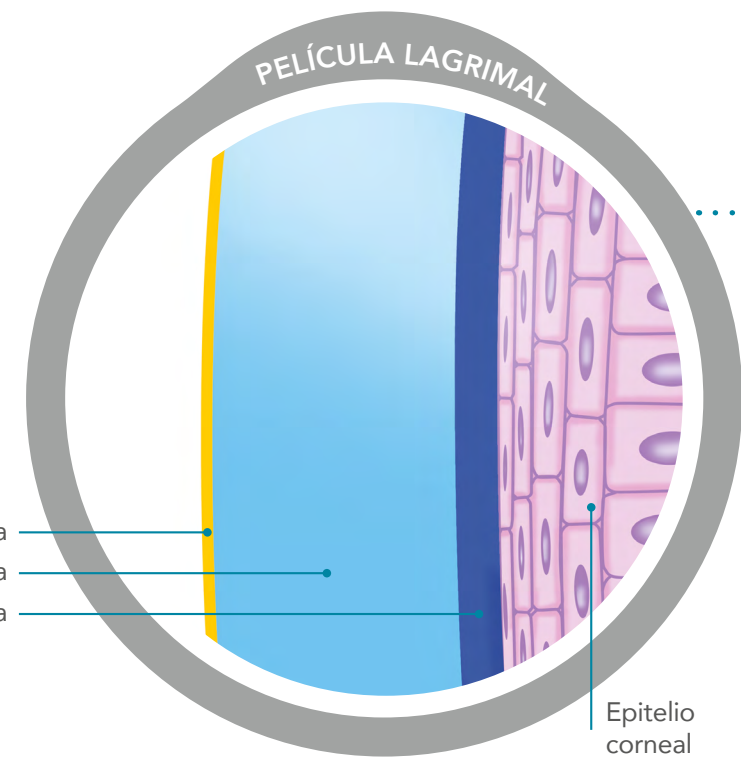
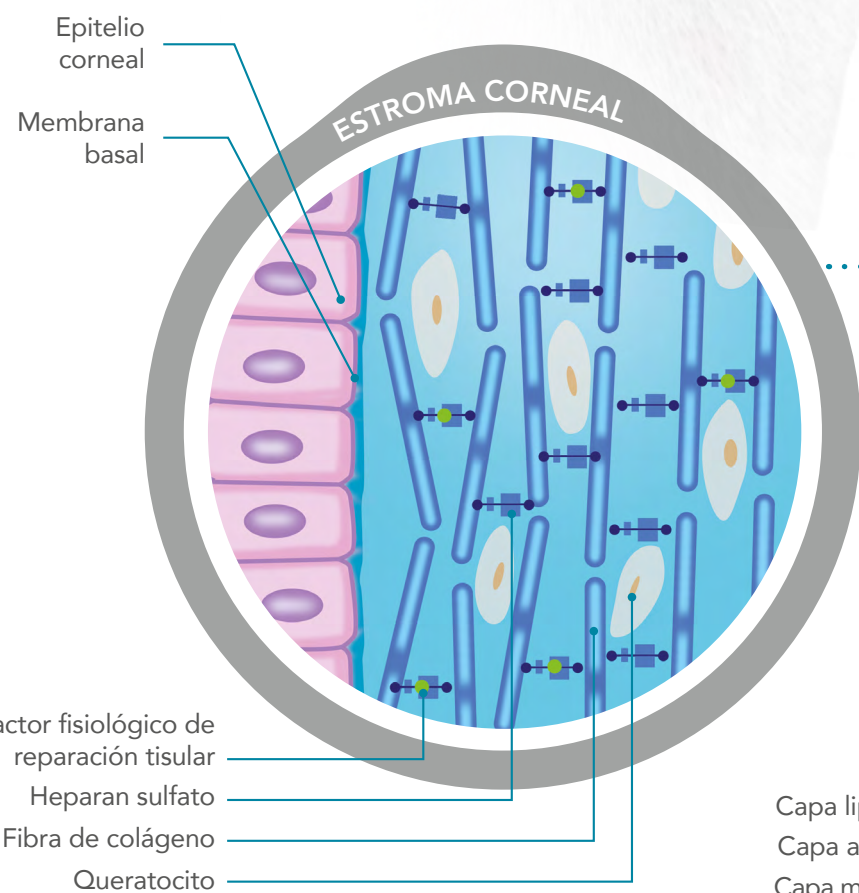


El ojo



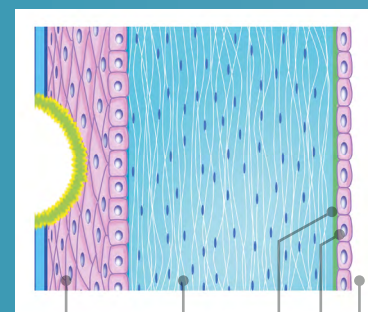
Membrana nictitante
Canalículos lagrimales
Conducto lacrimonasal



LAS ÚLCERAS DE LA CÓRNEA

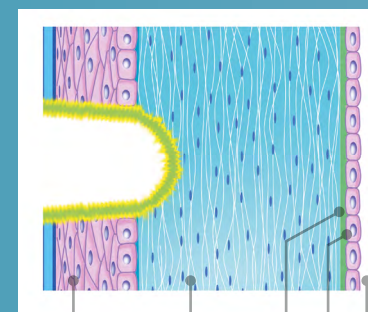
- 30 Epitelio corneal
- 31 Estroma corneal
- 32 Membrana de Descemet
- 33 Endotelio
- 34 Humor acuoso

ÚLCERA EPITELIAL



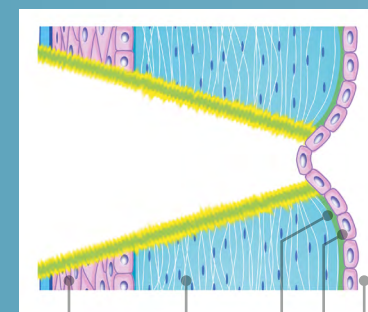
30 31 32 33 34

ÚLCERA ESTROMAL



30 31 32 33 34

DESCEMETOCELE



30 31 32 33 34

ESTRUCTURAS GENERALES DEL OJO

- 1 Glándula lacrimal principal
- 2 Conjuntiva bulbar
- 3 Ángulo iridocorneal
- 4 Cámara posterior
- 5 Cámara anterior
- 6 Párpado superior
- 7 Córnea
- 8 Conjuntiva palpebral
- 9 Cilio
- 10 Zónulas
- 11 Pelo
- 12 Glándula tarsal o de Meibomio (secreción mucosa)
- 13 Célula caliciforme de la conjuntiva palpebral (secreción mucosa)
- 14 Membrana nictitante
- 15 Párpado inferior
- 16 Humor acuoso
- 17 Glándula lacrimal de la membrana nictitante
- 18 Plexo venoso de la esclerótica
- 19 Red trabecular
- 20 Vitreo
- 21 Esclerótica
- 22 Canal de Cloquet
- 23 Retina
- 24 Disco del nervio óptico (papila)
- 25 Nervio óptico
- 26 Tejido adiposo
- 27 Músculo recto ventral
- 28 Vasos sanguíneos de la retina (arteriolas y vénulas)
- 29 Músculo recto dorsal

